



## Le challenge de prise en charge de la péri-implantite : À propos d'un cas clinique

### The challenge of periimplantitis management: a case report

Ghita Kadri, Oum Keltoum Ennibi, Zouheir Ismaili

*Service de parodontologie, Centre de consultation et de traitements dentaire, Chis- Rabat. Maroc / Université Mohammed V de Rabat. Faculté de Médecine Dentaire de Rabat*

#### RÉSUMÉ

**Introduction :** Les traitements implantaires ont révolutionné la prise en charge des édentements et constituent une vraie alternative à la prothèse conventionnelle. Cependant, face à l'augmentation constante du nombre de péri-implantites, la question sur la prise en charge thérapeutique se pose.

L'objectif premier du traitement est la maîtrise de l'infection, ce qui impose de mettre en place des stratégies thérapeutiques permettant de débrider la lésion tissulaire et de décontaminer la surface implantaire. Les objectifs secondaires sont de favoriser la régénération osseuse et la réparation de l'attache autour de l'implant.

**Cas clinique :** Il s'agissait d'une patiente âgée de 24 ans en bon état de santé général, sans antécédent de tabagisme. L'examen clinique et radiologique a révélé la présence d'une péri-implantite autour de l'implant de la 14. Le traitement a consisté en un traitement non chirurgical pour réduire l'inflammation, suivi du traitement chirurgical du défaut osseux. Ce dernier consistait en une décontamination de la surface implantaire combinée à une régénération osseuse.

**Conclusion :** La grande hétérogénéité des protocoles chirurgicaux étudiés ne permet pas de proposer de réelles recommandations. Plusieurs traitements des péri-implantites sont actuellement mis en œuvre. Cependant, nous manquons encore de recul clinique sur leur efficacité.

**Mots clés :** Implant, péri-implantite, thérapeutique chirurgicale, thérapeutique non chirurgicale.

#### ABSTRACT

**Introduction:** Implant therapy has changed tremendously the management of edentulism, and are a real alternative to conventional prosthesis. However, with the constant increase of the number of peri-implantitis, the question of therapeutic management arises.

The first goal of the treatment is to control the infection, which requires periodontal debridement and decontamination of the implant surface. Secondary objectives are to promote bone regeneration and repair of the attachment around the implant.

**Case report:** The patient was a 24-years-old female in good general health with no history of smoking. Intraoral and radiological examination revealed a peri-implantitis around the implant at the site of tooth 14. The peri-implantitis management involved a non-surgical treatment to reduce inflammation, followed by surgical treatment of the bone defect. This combined decontamination of the implant surface and bone regeneration.

**Conclusion:** The heterogeneity of the surgical protocols does not suggest any true recommendations. Several treatments for peri-implantitis are currently implemented. However, we still lack relevant data regarding the effectiveness of these therapies.

**Keywords:** implant- peri-implantitis- surgical therapy- non surgical therapy.

#### Correspondance

Ghita Kadri

Service de parodontologie -Centre de consultation et de traitements dentaire, Chis- Rabat. Maroc / Université Mohammed V de Rabat. Faculté de Médecine Dentaire de Rabat

Email: ghita.kadri@gmail.com

## INTRODUCTION

Le recours aux implants dentaires, dans la réhabilitation prothétique, représente actuellement un procédé thérapeutique avec des résultats très satisfaisants à moyen et long terme [1]. Toutefois, il a aussi été rapporté, que même après une ostéointégration réussie, la péri-implantite peut affecter 2,7% à 47,1% des implants [1].

Berglundh et al. en 2018 [2] ont défini la péri-implantite comme étant une inflammation de la muqueuse péri-implantaire associée à une perte progressive de l'os entourant l'implant.

Cliniquement, les sites affectés de péri-implantite ont montré [2] :

- des saignements au sondage avec ou sans suppuration,
- une augmentation de la profondeur du sondage ( $\geq 6$  mm) associée ou non à une récession de la muqueuse marginale,
- une perte osseuse  $\geq$  trois mm dans la zone la plus coronaire de l'implant intra osseux.

Il existe peu de consensus concernant les traitements de la péri-implantite, et les diverses thérapeutiques proposées semblent donner des résultats peu reproductibles.

L'objectif de ce travail a été d'illustrer à travers un cas clinique la prise en charge d'une péri-implantite et de discuter, sur la base de la littérature, l'état des lieux des traitements de cette pathologie.

### Observation clinique

La présente observation clinique a été rédigée selon les guidelines de CARE [3]. Il s'agissait d'une patiente âgée de vingt-quatre ans en bon état de santé générale, sans antécédent de tabagisme. Elle a été adressée par son praticien pour des abcès à répétition en regard du site de la première prémolaire supérieure droite où un implant d'une longueur de treize mm a été posé deux ans auparavant. L'examen clinique a révélé des signes d'inflammation, un saignement provoqué et une profondeur de sondage de neuf mm (figure 1A). L'examen radiologique a révélé une lyse osseuse sous forme de cratère radiologique autour de l'implant (figure 1B). Le diagnostic de péri-implantite a été posé. Le traitement a consisté en un traitement non chirurgical pour réduire l'inflammation, suivi du traitement chirurgical du défaut osseux.

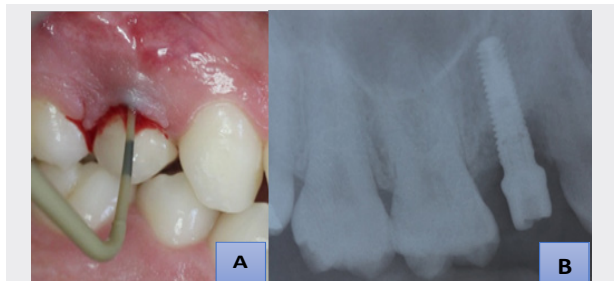


Figure 1 : **A** : Vue clinique montrant une inflammation gingivale, un sondage de neuf mm associé à un saignement en regard de la première prémolaire supérieure droite / **B** : Radio rétro-alvéolaire montrant une lyse osseuse sous forme de cratère

Ce dernier a consisté en :

- L'élévation d'un lambeau de pleine épaisseur (figure 2A) pour avoir accès au site implantaire et réaliser la décontamination de la surface implantaire à l'aide d'une curette en titane (figure 2B), suivie d'une application du laser diode. Le défaut osseux a été irrigué abondamment par une solution saline.
- Une technique de régénération osseuse a été réalisée en mettant en place de l'os d'origine bovine associé à une membrane de collagène résorbable (figures 2 C, D).

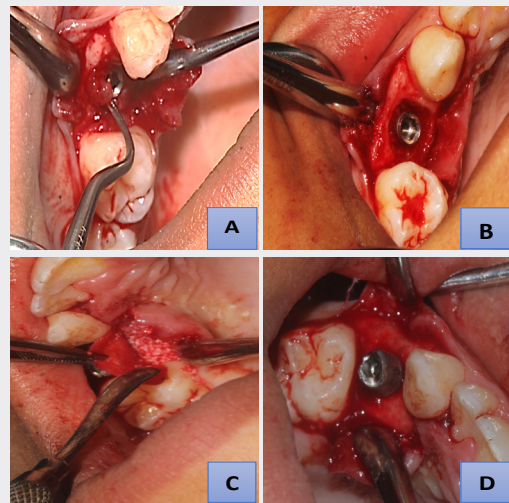
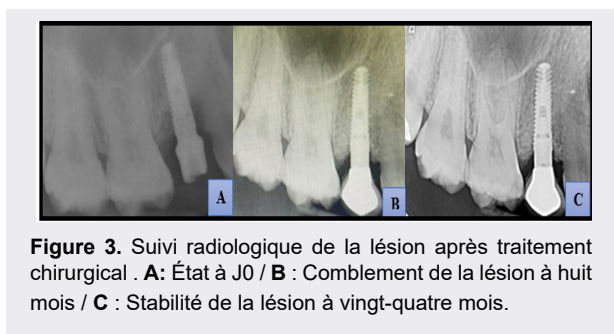


Figure 2. **A** : Décollement d'un lambeau de pleine épaisseur et mise en évidence du tissu de granulation au niveau de la lésion osseuse / **B** : Élimination du tissu de granulation par une curette et décontamination de la surface implantaire (Classe 1 de Schwartz : Une cratérisation sans déhiscence) / **C** : comblement de la lésion par du substitut osseux d'origine bovine / **D** : Mise en place et adaptation de la membrane de collagène et utilisation du pilier pour stabiliser la membrane.

L'antibiothérapie consistant en (amoxicilline 3 x 500 mg/ jour + Métronidarole 3 x 250 mg) a été administrée au cours des sept jours suivants, associée à un rinçage oral à 0,2 % de chlorhexidine à partir du lendemain de la chirurgie et durant les deux semaines suivantes, afin de prévenir les infections secondaires postopératoires. Les sutures ont été déposées douze jours après l'intervention. Les suites opératoires ont été sans particularité, ni enflure ni douleur n'ont été signalées par la patiente au cours de la période de guérison. Huit mois après le traitement, l'examen clinique a montré une stabilité des résultats et l'examen radiographique a mis en évidence une radio-opacité accrue avec un remplissage complet du défaut osseux (figure 3B). La patiente a été suivie en thérapeutique de soutien, le contrôle à vingt-quatre mois a montré également la stabilité des résultats cliniques et radiologiques (Figure 3C).



**Figure 3.** Suivi radiologique de la lésion après traitement chirurgical . **A :** État à J0 / **B :** Comblement de la lésion à huit mois / **C :** Stabilité de la lésion à vingt-quatre mois.

## DISCUSSION

Le recours à la régénération tissulaire par membrane collagène et substitut osseux a permis une amélioration nette et stable des paramètres cliniques et radiologiques chez la présente patiente présentant une péri-implantite (figures 2 C,D). Le but du traitement était de réduire la charge microbienne, de retrouver un état de santé de la muqueuse péri-implantaire et, si possible, de régénérer l'os péri-implantaire perdu au cours du processus inflammatoire [4].

Le traitement des péri-implantites fait partie des défis quotidiens des chirurgiens dentiste vu la difficulté de sa réalisation.

De nombreux protocoles ont été proposés au cours des 20 dernières années. La décision thérapeutique proposée dans le présent cas a reposé sur the CIST (Cumulative interceptive supportive therapy), arbre décisionnel basé sur les signes cliniques (profondeur de poche, indice de plaque et saignement au sondage) et radiographiques observés (perte osseuse). Les traitements appropriés sont délivrés selon des étapes successives à savoir : le débridement mécanique, un traitement antimicrobien et un traitement chirurgical [5]. Le traitement de cette patiente s'est inscrit également dans le guide de prise en charge des péri-implantites qui a été élaboré par Padial-Molina et al. en 2014 [6], en l'occurrence la deuxième phase du traitement qui est l'abord chirurgical devant la persistance d'une profondeur de sondage de neuf mm, et d'un défaut osseux rétentif.

Le traitement des péri-implantites, comme pour les maladies parodontales, se base sur la thérapeutique non chirurgicale dont le but est le contrôle de l'infection par le débridement de la surface implantaire [4]. De nombreux outils sont disponibles pour l'élimination du biofilm supra et sous-gingival à savoir les curettes en plastique, en carbone ou en titane, les appareils à ultrasons, l'airabrasion, les antimicrobiens et le laser.

L'utilisation de produits à base de chlorhexidine, sous forme de gels, d'irrigation et / ou en rinçage, et sous différentes formulations et régimes ont été préconisés. Schwarz et al. 2015 ont rapporté dans une revue systématique que l'ajout de la chlorhexidine à 0,2% au débridement réduit le saignement au sondage et la profondeur de poche péri-implantaire [7].

Les antibiotiques locaux ou systémiques sont une option

thérapeutique supplémentaire. En combinaison avec le débridement péri-implantaire, ils permettent une réduction plus efficace des symptômes cliniques de la péri-implantite. L'administration d'antibiotiques ne doit en aucun cas constituer une option de traitement en soi [4]. Certains antimicrobiens locaux ont été utilisés au fil des années, tels que des fibres contenant de la tétracycline, ou des microsphères de minocycline. Mombelli et Walter en 2019 ont préconisé la prescription de la combinaison d'amoxicilline (375-500 mg) et de métronidazole (250-500 mg) trois fois par jour pendant sept jours à débiter immédiatement après la fin du traitement mécanique. En cas d'allergie à la pénicilline, le métronidazole peut être administré seul [8]. Dans ce contexte, les critères de sélection du type et de la posologie d'un antibiotique pour le traitement de la péri-implantite ne sont pas encore établis.

En complément au débridement sous-gingival, l'utilisation du laser a été également proposée dans le traitement de la péri-implantite en raison de ses propriétés anti-infectieuses, physiques et d'ablation. Les lasers ER :YAG (erbium:yttrium-aluminum-garnet) , CO2 (carbon dioxide) et Diode sont les plus documentés en raison de leur efficacité et de leur fiabilité. Utilisés avec la puissance d'émission correcte et pendant le temps approprié, il est scientifiquement connu qu'elles ne génèrent pas d'altérations de la surface implantaire et de l'os qui les entoure [9].

Tous les systèmes de débridement décrits ci-dessus peuvent être combinés pour obtenir une meilleure élimination du biofilm et du tartre [5].

Sur la base des données disponibles, il semble que la thérapeutique non chirurgicale de la péri-implantite ne soit pas efficace dans la résolution de la maladie. Seules des améliorations limitées aux paramètres cliniques ont été signalées. Il est donc recommandé de passer au traitement chirurgical [5].

Trois techniques chirurgicales ont été identifiées pour le traitement de la péri-implantite : la chirurgie d'accès et le débridement, les techniques de régénération et les techniques de résection chirurgicale [2].

Après décontamination de la surface de l'implant et selon la morphologie du défaut osseux, et le degré de la perte osseuse, une approche résectrice ou régénérative peut être envisagée. En présence d'un défaut osseux à quatre parois semblables à un cratère ou d'un défaut à trois parois, des techniques de régénération sont recommandées. Ces techniques doivent être envisagées dans les zones à forte demande esthétique et lorsque la morphologie du défaut est appropriée. La technique combinée associant la régénération osseuse guidée et le comblement osseux a été utilisée dans différentes études. Il semble possible d'obtenir un comblement osseux et une résolution de la maladie en utilisant cette technique [2]. Cela rejoint le résultat obtenu dans la méta-analyse réalisée par Daugela et al. en 2016 [10], toutes les études incluses ont souligné une amélioration des conditions cliniques après une chirurgie régénératrice. Cependant, la présence d'une membrane barrière ne semble pas être fondamentale pour obtenir le

succès clinique de la chirurgie. Concernant le choix des biomatériaux utilisés pour la régénération osseuse, aucune conclusion n'a pu être tirée sur la supériorité d'un matériau par rapport à un autre [10].

Lorsque la perte osseuse est horizontale dépassant la première spire, la régénération ne peut être envisagée et le praticien fera plutôt recours à la chirurgie résectrice. Cette chirurgie a pour objectif de réduire la profondeur des poches en utilisant un lambeau repositionné apicalement ainsi qu'une ostéoplastie éventuelle afin de créer une architecture positive. Pour les secteurs non esthétiques, la chirurgie résectrice et le repositionnement apical du lambeau représentent l'option thérapeutique de choix [3].

Lorsque les thérapeutiques non chirurgicales et chirurgicales sont inefficaces, l'explantation de l'implant s'avère nécessaire. Les indications incluent un exsudat purulent, un saignement au sondage manifeste, une profondeur de sondage ( $\geq$  huit mm), une radio-clarté péri-implantaire qui peut s'étendre le long du contour de l'implant (>demi-longueur) ainsi que la présence de mobilité [6].

En fin, comme pour toutes les pathologies, la prévention est la meilleure forme de traitement et la péri-implantite ne fait pas exception. Un consensus réalisé en 2017, a identifié les facteurs de risque de cette pathologie dont principalement, une mauvaise hygiène buccale, des antécédents de parodontite et le tabagisme. Il convient de souligner qu'après la pose de l'implant, les patients doivent être étroitement surveillés par des rappels périodiques en thérapeutique de soutien [2].

## CONCLUSION

La prise en charge parodontale des péri-implantites est très complexe et se base sur le débridement mécanique associé à des adjuvants et sur le traitement chirurgical. Cependant, le résultat de ces traitements reste aléatoire. La prévention des atteintes péri-implantaires par des contrôles réguliers et la prophylaxie professionnelle reste le meilleur moyen de limiter la survenue des péri-implantites.

## RÉFÉRENCES

1. Chan HL, Lin GH, Suarez F et al. Surgical management of peri-implantitis: A systematic review and meta-analysis of treatment outcomes. *J Periodontol.* 2014; 85 (8): 1027-41. doi: 10.1902/jop.2013.130563.
2. Berglundh T, Armitage G, Araujo MG et al. Peri-implant diseases and conditions: Consensus report of workgroup 4 of the 2017 World Workshop on the Classification of Periodontal and Peri-Implant Diseases and Conditions. *J Periodontol.* 2018; 89 (1 Suppl) :S313-S318. doi: 10.1002/JPER.17-0739.
3. Gagnier JJ, Kienle G, Altman DG et al. The CARE guidelines: consensus-based clinical case reporting guideline development. *Headache.* 2013; 53 (10):1541-7. doi: 10.1111/head.12246.
4. Heitz-Mayfield LJ, Needkeman I, Giovanni ES. Consensus Statements and Clinical Recommendations for prevention and Management of biologic and technical implant complications. *Int J Oral Maxillofac Implants.* 2014; (29 Suppl) :346-50. doi: 10.11607/jomi.2013.g5.
5. Bouchard P, Frémont M, Sanz M. Parodontologie & dentisterie implantaire. Volume 1 : Médecine parodontale. Paris : Lavoisier Médecine Sciences 2014.
6. Padiál-Molina M, Suarez F, Rios HF et al. Guidelines for the diagnosis of peri-implant diseases. *Int J Periodontics Restorative Dent.* 2014; 34(6): e102-11. doi: 10.11607/prd.1994.
7. Schwarz F, Becker K, Sager M. Efficacy of professionally administered plaque removal with or without adjunctive measures for the treatment of peri- implant mucositis. A systematic review and meta-analysis. *J Clin Periodontol.* 2015; 42(16 Suppl): S202- 13. doi: 10.1111/jcpe.12349.
8. Mombelli A, Walter C. Antibiotics in Periodontics. *wiss Dent J.* 2019;129(10):835-838.
9. Tosun E, Tasar F, Strauss R et al. Comparative Evaluation of Antimicrobial Effects of Er:YAG, Diode, and CO2 Lasers on Titanium Discs: An Experimental Study. *J Oral Maxillofac Surg.* 2012;70(5):1064-9. doi: 10.1016/j.joms.2011.11.021.
10. Daugela P, Cicciù M, Saulacic N. Surgical Regenerative Treatments for Peri-Implantitis: Meta-analysis of Recent Findings in a Systematic Literature Review. *J Oral Maxillofac Res.* 2016; 7(3): e15. doi: 10.5037/jomr.2016.7315.